

# Angiosarcoma de aurícula derecha irresecable

Claudio Burgos\*, Daniel Peroni\*, Martín Burgos\*

## Resumen

Se presenta el caso de un paciente masculino de 41 años de edad con derrame pericárdico y una masa intra cardíaca (*mixoma like*) que producía un efecto valvular sobre el plano tricuspídeo. Debido a la imposibilidad de realizar una cirugía radical y un diagnóstico anátomo-patológico, se decidió realizar un explante total y un trasplante cardíaco ortotópico en un segundo tiempo, concretado exitosamente a los 23 días después de la cirugía diagnóstica.

**Palabras clave:** Angiosarcoma - Aurícula derecha - Trasplante cardíaco

## Summary

### *Unresectable right atrial angiosarcoma*

*We present the case of a 41-year-old male patient with pericardial effusion and intra cardiac mass, mixoma like, which produces a valve effect in the tricuspid valve. Due to the impossibilities to perform a radical surgery and the anatomopathological diagnosis we decided to do a total explant and perform an orthotopic heart transplant. The impossibility to perform a radical surgery and the diagnosis of angiosarcoma of cells fused, decided us to perform a total cardiac explant and an orthotopic heart transplant finally realized in the second surgical time, 23 days after the diagnostic surgery.*

**Keywords:** Angiosarcoma - Right atrium - Cardiac transplantation

## Resumo

### *Angiossarcoma de átrio direito irresseável*

*Apresentamos o caso de um paciente masculino de 41 anos de idade com derrame pericárdico e uma massa intra cardíaca (mixoma like) que produz um efeito de valvular sobre o plano tricuspídeo. Devido às impossibilidades para realizar uma cirurgia radical, e o diagnóstico anatomopatológico decidimos realizar um explante total e um transplante cardíaco ortotópico num segundo tempo, concretado aos 23 dias após a cirurgia diagnóstica.*

**Palavras chave:** Angiossarcoma - Atrio direito - Transplante cardíaco

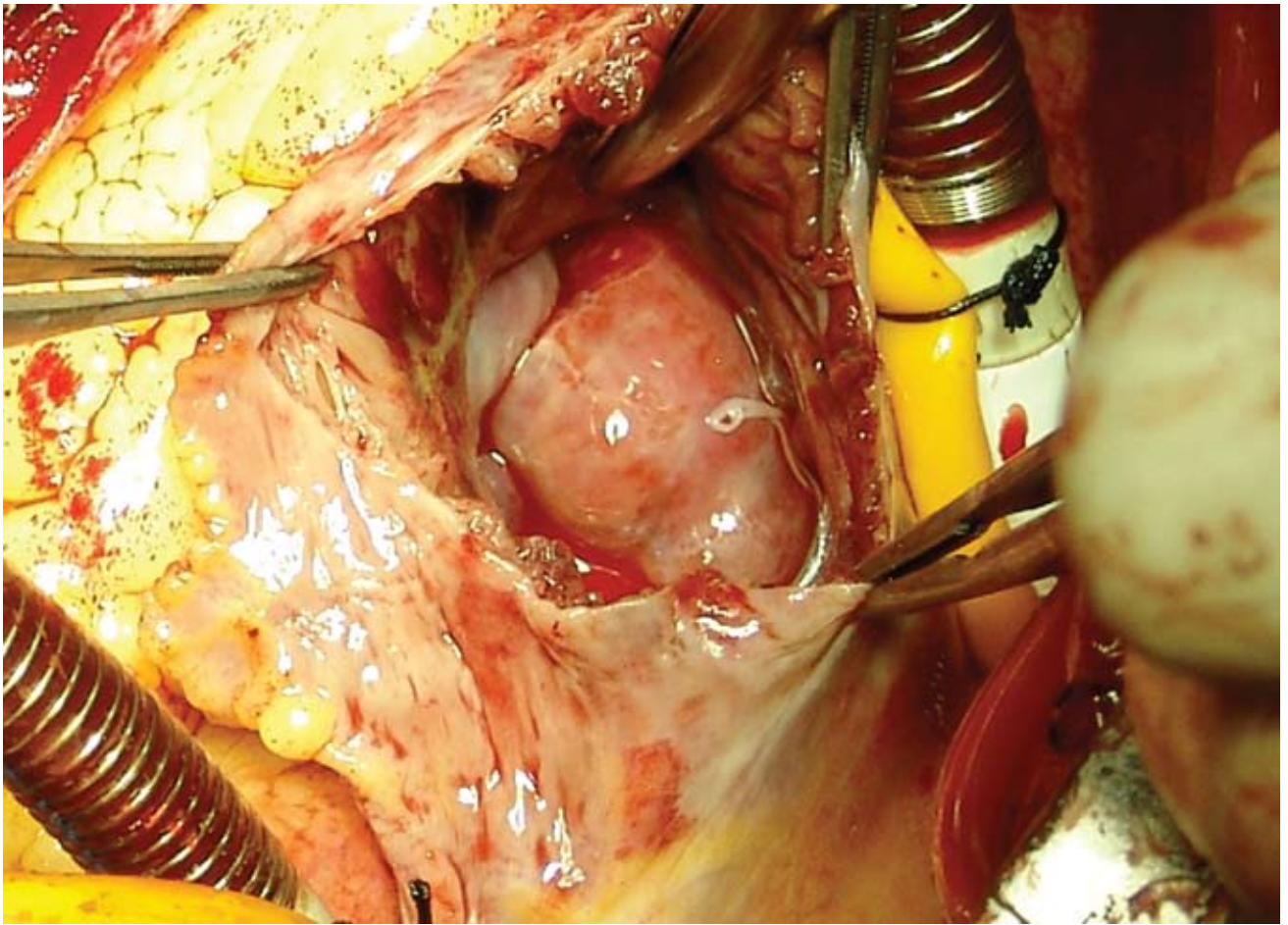
Presentamos el caso de un paciente masculino de 41 años de edad con derrame pericárdico y una masa intra cardíaca (*mixoma like*) que producía un efecto valvular sobre el plano tricuspídeo.

En el acto quirúrgico, se observó la presencia de una masa exofítica mamelonada que infiltraba, desde la cara anterior hacia la cara inferior de la aurícula derecha (AD), comprometiendo el surco aurículo-ventricular. Se realizó

\* Departamento de Cirugía Cardiovascular. Hospital Italiano de Mendoza. Mendoza. República Argentina.

**Correspondencia:** Claudio Burgos  
Av. de Acceso Este Lateral Norte 1079  
CP: M5519GLU. Guaymallén. Mendoza. República Argentina.  
Tel: 0261-431-3775  
E-mail: cburgos@infovia.com.ar

Recibido: 25/08/2009  
Aceptado: 04/09/2009

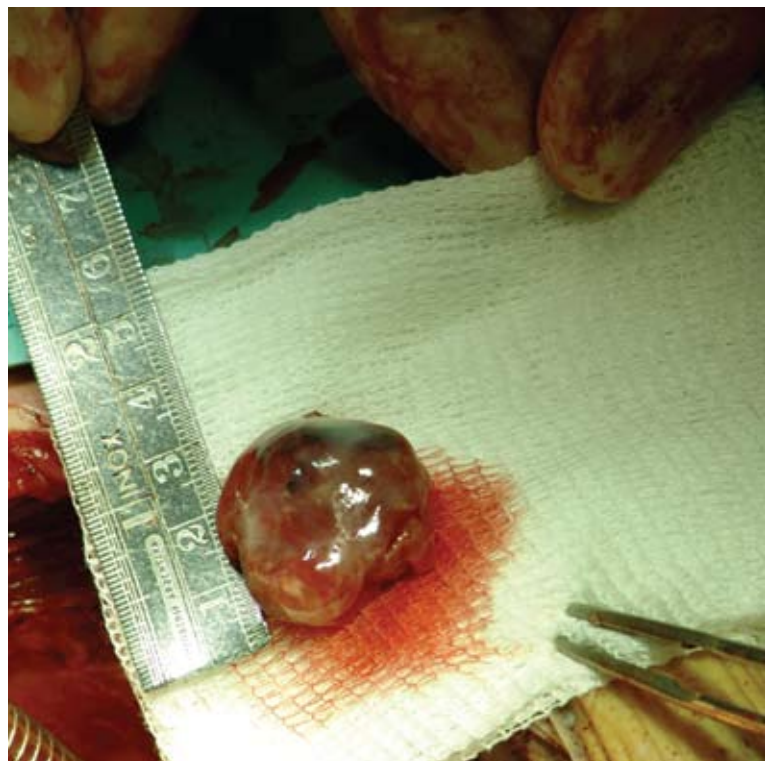

**Figura 1**

una incisión en la AD en zona de tejido sano (Figura 1), pudiéndose distinguir la presencia de una masa intracavitaria pediculada con base de implantación ancha desde la zona de pared libre de la AD, y con gran componente infiltrativo hacia el surco aurículo-ventricular, alcanzando el anillo valvular tricúspide y la zona comprendida entre la válvula tricúspide y el seno coronario.

La masa tumoral pediculada logró ser extirpada (Figura 2), pero fue imposible reseca el tejido infiltrante de la pared auricular, surco interventricular y anillo valvular tricúspide. Por lo cual, debido a las imposibilidades para realizar una cirugía radical y el diagnóstico anátomo-patológico (angiosarcoma de bajo grado), se decidió la realización de un explante total y un trasplante cardíaco ortotópico en un segundo tiempo, concretado exitosamente a los 23 días después de la cirugía diagnóstica.

Hasta nuestro conocimiento, éste es el primer caso de realización de un trasplante cardíaco en un paciente portador de un angiosarcoma en la República Argentina.



**Figura 2**